

UJI TOKSISITAS AKUT EKSTRAK KUNYIT PUTIH (*CURCUMA ZEDOARIA*) TERHADAP GAMBARAN HISTOPATOLOGI PANKREAS

Erny Tandanu*, Veronica Lawrence, Stephanie Taniwan, Chairul Radjab Nasution, Nicolas Xavier Ongko

¹Fakultas Kedokteran Kedokteran Gigi dan Ilmu Kesehatan Universitas Prima Indonesia

*email : ernytandanu@unprimdn.ac.id

Received 4 September 2022; accepted 11 Oktober 2022

Abstrak

Kunyit putih (*Curcuma zedoaria*) banyak digunakan oleh masyarakat luas karena dipercayai sebagai tanaman herbal yang bermanfaat dalam mengobati bermacam penyakit. Curcumin yang merupakan salah satu kandungan kunyit putih diyakini mempunyai manfaat sebagai antioksidan, anti inflamasi, anti mikroba, anti kanker, anti aterosklerosis dan anti diabetes. Secara umum, kepercayaan masyarakat terhadap penggunaan kunyit putih sebagai pengobatan herbal memiliki efek samping yang minimal jika dibandingkan dengan obat modern, namun penelitian mengenai efek samping dari penggunaan kunyit putih belum banyak diteliti. Tujuan dari penelitian ini adalah agar mengetahui uji toksisitas akut ekstrak kunyit putih (*Curcuma zedoaria*) terhadap gambaran histopatologi pankreas. Penelitian ini merupakan penelitian eksperimental yang menggunakan design Post Test Only Control Group Design dengan 30 ekor *Rattus norvegicus* jenis kelamin jantan dengan berat berkisar antara 150-300 gram. Tikus putih dibagi menjadi kontrol negatif aquades dan kontrol positif NaCMC 1%, dan 4 kelompok perlakuan ekstrak kunyit putih dengan dosis 250 mg/KgBB, 500 mg/KgBB, 750 mg/KgBB, dan 2000 mg/KgBB. Hasil yang didapat bahwa ekstrak kunyit putih (*Curcuma zedoaria*) tidak menunjukkan efek toksisitas akut pada pancreas tikus putih berupa tidak adanya nekrosis, edema dan sel radang pada gambaran histologi pankreas.

Kata kunci : Ekstrak Kunyit Putih, Tikus Putih, Uji Toksisitas Akut, Pankreas

Abstract

White turmeric (*Curcuma zedoaria*) is widely used by the wider community because it is believed to be an herbal plant that is useful in treating various diseases. Curcumin which is one of the contents of white turmeric is believed to have benefits as an antioxidant, anti-inflammatory, anti-microbial, anti-cancer, anti-atherosclerosis, and anti-diabetic. In general, public belief in the use of white turmeric as an herbal treatment has minimal side effects when compared to modern medicine, but research on the side effects of white turmeric has not been widely studied. The aim of this study was to specify the acute toxicity test of white turmeric extract (*Curcuma zedoaria*) on the histopathological representation of the pancreas. This research constitute an experimental study using Post Only Control Group Design with 30 male *Rattus norvegicus* has a weight ranging from 150-300 grams. White rats were divisible into negative distilled water and 1% NaCMC positive control, and 4 treatment groups of white turmeric extract with doses of 250 mg/KgBW, 500 mg/KgBW, 750 mg/KgBW, and 2000 mg/KgBW. The results showed that the extract of white turmeric (*Curcuma zedoaria*) did not show an acute toxicity effect on the pancreas of white rats with the absence of necrosis, edema and histological picture of the pancreas.

Keywords: White Turmeric Extract, White Rat, Acute Toxicity Test, Pancreas

1. Pendahuluan

Curcuma zedoaria di Indonesia disebut kunyit putih. Kunyit putih berupa tanaman dari famili

Zingiberaceae. Rimpangnya terdiri dari pseudostem tegak, batang berbentuk silinder, dan akar bulat hingga memanjang seperti umbi yang disebut akar-t. Tunas aksila berada di

bagian bawah umbi dan cabang. Bunga basal tumbuh dengan tinggi 30 cm dan muncul sebelum dedaunan. Tinggi tanaman ini mencapai sekitar 2 meter¹.

Curcuma zedoaria mengandung berbagai macam zat bioaktif, salah satunya adalah curcumin. Kandungan curcumin yang terdapat dalam kunyit putih mempunyai manfaat sebagai anti inflamasi, antioxidant, anti mikroba, anti kanker, anti atherosklerosis. Selain itu terdapat manfaat lain dari curcumin yaitu sebagai anti diabetes dimana kurangnya produksi hormon insulin dan kerusakan sel endokrin dapat menyebabkan gangguan insulin yang akan mengakibatkan tingginya kadar gula darah².

Diketahui kandungan dari *Curcuma zedoaria* dapat menurunkan kadar gula darah karena terdapat senyawa berupa flavonoid, dimana manfaatnya adalah untuk memperbaiki toleransi terhadap glukosa dan menghindari absorpsi glukosa. Flavonoid dapat bekerja dengan meningkatkan penangkapan glukosa di jaringan perifer, kemudian melalui metabolisme karbohidrat sebagai pengatur aktivitas dan ekspresi enzim dan bekerja seperti insulin³.

Pemberian aloksan pada *Rattus norvegicus* mengakibatkan insulin dependent karena adanya sel β pankreas yang rusak dan terjadi peningkatan pada kadar gula darah. Nekrosis pada sel β pankreas kemungkinan dialami karena depolarisasinya membran sel β pankreas diakibatkan karena aloksan yang diberi dapat memicu peningkatan konsentrasi ion kalsium bebas sitosolik. Produksi insulin yang menurun dikarenakan oleh kerusakan sel β yang dipengaruhi kerusakan membran. Granula – granula pembawa insulin berukrang karena kerusakan substansi esensial yang berada di sel β pankreas sehingga mengakibatkan metabolisme glukosa akan mengalami gangguan dan kadar gula darah mengalami peningkatan⁴.

Pankreas merupakan kelenjar dengan bentuk memanjang yang terdapat pada belakang serta lambung bagian bawah, tepat di atas lengkungannya pertama duodenum. Pankreas memiliki jaringan

yang disebut eksokrin dan jaringan endokrin. Asinus merupakan komponen utama eksokrin serta memiliki kelompok sel sekretorik membentuk kantong yang terhubung pada duktus yang selanjutnya bermuara pada duodenum. Bagian endokrin terdapat pulau - pulau yang terisolasi dan menyebar pada seluruh pankreas disebut pulau Langerhans. Insulin dan glukagon merupakan hormon - hormon utama yang disekresikan pulau Langerhans⁵.

Uji toksisitas akut adalah komponen uji praklinik dengan fungsi sebagai pengukur efek toksisitas terhadap suatu senyawa. Toksisitas akut mengarah terhadap efek toksisitas yang berlangsung sesudah diberikan dosis tunggal secara oral dengan kurun waktu selama 24 jam. Dosis tunggal yang diberikan berupa dosis letal tengah (LD_{50}) sebagai acuan statistik yang banyak digunakan dalam menentukan tingkatan dosis toksik sebagai data kuantitatif⁶.

Dari penjelasan diatas, peneliti berminat untuk melakukan penelitian mengenai “Uji Toksisitas Akut Ekstrak Kunyit Putih (*Curcuma zedoaria*) Terhadap Gambaran Histopatologi Pankreas pada tikus putih (*Rattus norvegicus*)”.

2. Metode

Pelaksanaan penelitian mengenai uji toksisitas akut ekstrak kunyit putih (*Curcuma zedoria*) terhadap gambaran histopatologi pankreas tikus putih (*Rattus norvegicus*) mempergunakan 30 ekor tikus putih dengan berat \pm 300 gr dan dilakukan di Laboratorium Farmakologi Universitas Sumatera Utara, kemudian dilanjutkan dengan membuat slide histologi yang diadakan di Laboratorium Histologi Fakultas Kedokteran UNPRI pada bulan April – Mei 2022.

Penelitian dilakukan menggunakan ekstrak kunyit putih dan tikus putih yang diaklimasikan terlebih dahulu. Kemudian tikus putih dikelompokkan dalam perlakuan dengan dosis masing – masing 250mg/Kg, 500mg/Kg, 750mg/Kg, 2000mg/Kg dan diamati selama 14

hari apakah terdapat gejala toksisitas kemudian tikus putih akan dikorbankan untuk diambil organ pankreas untuk dilakukan pemeriksaan histopatologi.

Pembuatan preparat histopatologi pankreas dibuat dengan pankreas akan dipisah, kemudian dibersihkan selama 30 menit memakai larutan NaCl 0.9%. Kemudian pemfiksasian pankreas selama minimal 24 jam dengan larutan BNF 10%. Kemudian pankreas akan dipotong dan ditempatkan pada tissue cassette. Selanjutnya didehidrasi pada larutan alkohol yang memiliki tingkat konsentrasi (70%, 80%, 90%, 95%) dengan tiap dehidrasi dalam waktu 1 jam. Kemudian pengerjaan penjernihan menggunakan clearing agent xilol dan diinfiltrasi paraffin dengan perendaman sampel memakai larutan paraffin cair I, II serta III di oven pada suhu 60°C masing - masing memakan waktu 1 jam².

Jaringan dipotong dengan menggunakan rotary microtom yang ketebalannya 3-4 µm dan ditempatkan pada bagian atas objek glass, dideprafinasi selama 2 menit menggunakan larutan xilol I, II serta III. Kemudian rehidrasi dilakukan melalui penurunan tingkatan alkohol 95%, 90%, 80% serta 70% dengan tiap rehidrasi memakan waktu dalam 3 menit. Setelah itu dilakukan pembilasan dan preparat siap untuk diberikan pewarnaan dengan metode Hematoksilin – Eosin².

Dengan menggunakan program SPSS komputer, data yang telah didapatkan diolah secara statistik dengan melihat makna $p < 0,05$ untuk menilai apakah sampel terdistribusi normal atau tidak. Pengolahan data statistika ini dapat dipakai uji Shapiro-Wilk dimana jumlah sampel yang dipakai berjumlah 30. Setelah didapatkan data berdistribusi normal, akan dilanjut pengujian statistik berupa uji one way ANOVA.

3. Hasil

3.1 Pengamatan Terhadap Gejala Toksisitas

Hasil pengamatan yang dilakukan pada penelitian uji toksisitas akut pada ekstrak kunyit putih (*Curcuma zedoaria*) terhadap tikus putih (*Rattus norvegicus*) menunjukkan ada tidaknya gejala toksisitas berupa kelainan pada kulit dan bulu, mukosa, letargi, tremor, kejang, diare, dan kematian dalam waktu 24 jam yang akan dijabarkan dalam tabel 1 yaitu sebagai berikut:

Keterangan:

- PI : Perlakuan dengan induksi ekstrak kunyit putih dengan dosis 250mg/kgBB
 PII : Perlakuan dengan induksi ekstrak kunyit putih dengan dosis 500mg/kgBB
 PIII : Perlakuan dengan induksi ekstrak kunyit putih dengan dosis 750mg/kgBB
 PIV : Perlakuan dengan induksi ekstrak kunyit putih dosis 2000mg/KgBB
 PV : Perlakuan dengan induksi NaCMC
 PVI : Perlakuan dengan induksi Aquades
 N : Normal
 - : Tidak Ada

Tabel 1. Hasil Pengamatan Gejala Toksisitas pada Tikus Putih

No.	Perlakuan	Gejala Toksik				
		Kulit dan bulu	Mukosa	Letargi	Tremor / Kejang	Diare
1.	PI	N	N	-	-	-
2.	PII	N	N	-	-	-
3.	PIII	N	N	-	-	-
4.	PIV	N	N	-	-	-
5.	PV	N	N	-	-	-
6.	PVI	N	N	-	-	-

Dari tabel diatas, didapatkan hasil bahwa tidak terdapat gejala toksik berupa tidak ada kelainan pada kulit dan bulu maupun mukosa, dan tidak mengalami letargi, tremor, kejang dan diare setelah diamati dalam waktu 24 jam.

3.2 Uji Toksisitas Akut

Data dari Uji Toksisitas akut ekstrak kunyit putih (*Curcuma zedoaria*) terhadap gambaran histopatologi pankreas tikus putih (*Rattus norvegicus*) disajikan pada tabel 2 dibawah ini:

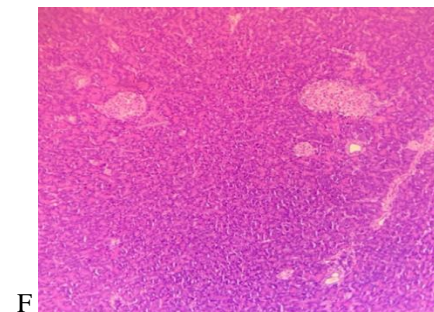
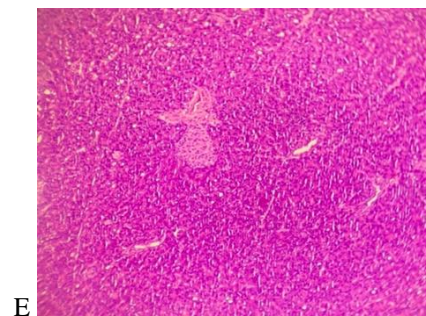
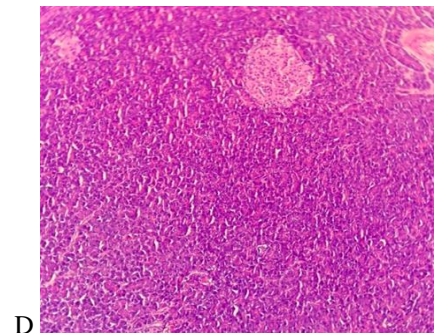
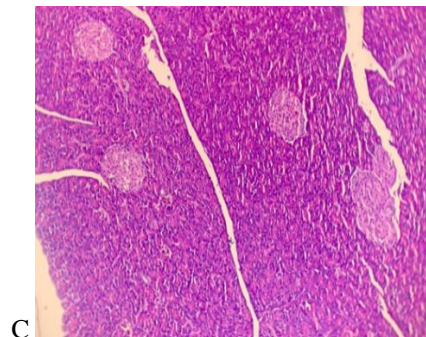
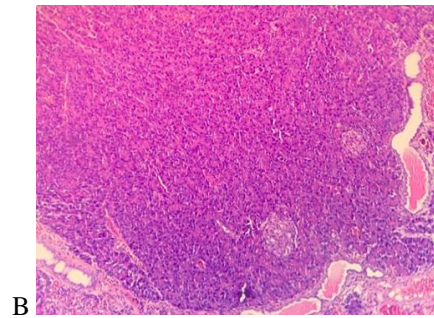
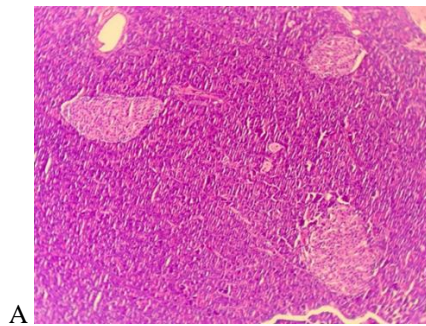
Tabel 2. Jumlah Kematian Tikus pada Uji Toksisitas Akut

No.	Kelompok Perlakuan	Jumlah Tikus	Jumlah Kematian
1.	PI	5 ekor	0
2.	PII	5 ekor	0
3.	PIII	5 ekor	0
4.	PIV	5 ekor	0
5.	PV	5 ekor	0
6.	PVI	5 ekor	0

Berdasarkan hasil pengamatan nilai LD50 pada tikus yang diberi ekstrak *Curcuma zedoaria* menunjukkan tidak adanya mortalitas pada ke-6 kelompok perlakuan yang diuji dengan dosis berbeda tersebut.

3.3 Gambaran Histopatologi Pankreas

Dari pengamatan yang dilakukan pada gambaran histologi pankreas untuk menentukan apakah terjadi nekrosis, edema dan peradangan didapatkan hasil sebagai berikut:



Gambar 1. Hasil pengamatan gambaran histopatologi pankreas: (A) Perlakuan I dengan induksi ekstrak kunyit putih dengan dosis 250mg/kgBB; (B) Perlakuan II dengan induksi ekstrak kunyit putih dengan dosis 500mg/kgBB; (C) Perlakuan III dengan induksi ekstrak kunyit putih dengan dosis 750mg/kgBB; (D) Perlakuan IV dengan induksi ekstrak kunyit putih dengan dosis 2000mg/kgBB; (E) Perlakuan dengan induksi NaCMC; (F) Perlakuan dengan induksi Aquadest.

3.4 Gambaran Kerusakan pada Pankreas setelah Perlakuan

Dari hasil pengamatan mikroskop elektron terhadap organ pankreas pada tikus putih menunjukkan tidak ada perubahan pada histopatologi pankreas.

NB:

Nekrosis pada pankreas yaitu:

- Skor 0 / (-) = tidak ada nekrosis sel pankreas
- Skor 1 / (+) = $\frac{1}{4}$ total nekrosis sel pankreas
- Skor 2 / (++) = $\frac{1}{2}$ total nekrosis sel pankreas
- Skor 3 / (+++) = $\frac{3}{4}$ total nekrosis sel pankreas
- Skor 4 / (+++++) = nekrosis seluruh sel pankreas

Edema pada pankreas yaitu:

- Skor 0 / (-) = tidak terdapat edema
- Skor 1 / (+) = edema ringan, septum intralobular melebar
- Skor 2 / (++) = edema sedang, septum intralobular melebar
- Skor 3 / (+++) = edema berat, asinus terpisah

Radang pada pankreas yaitu:

- Skor 0 / (-) = tidak ditemukan sel radang diseluruh ruang interstisial pankreas
- Skor 1 / (+) = jumlah sel radang di seluruh ruang interstisial pankreas < 10
- Skor 2 / (++) = jumlah sel radang di seluruh ruang interstisial pankreas antara 11-50
- Skor 3 / (+++) = jumlah sel radang di seluruh ruang interstisial pankreas antara 51-100
- Skor 4 / (+++++) = jumlah sel radang di seluruh ruang interstisial pankreas > 100

Tabel 3. Hasil Pengamatan Mikroskop Elektron terhadap Organ Pankreas pada Tikus Putih

Kelompok Tikus	Nekrosis	Edema	Radang
PI	-	-	-
PII	-	-	-
PIII	-	-	-
PIV	-	-	-
PV	-	-	-
PVI	-	-	-

4. Pembahasan

Pada penelitian yang berjudul Uji Toksisitas Akut Ekstrak Kunyit Putih (*Curcuma zedoaria*) terhadap Gambaran Histopatologi Pankreas ini menggunakan tikus putih yang akan diuji coba selama 14 hari. Alasan peneliti menggunakan tikus putih sebagai bahan penelitian dikarenakan tikus putih termasuk hewan yang mudah berkembang biak, sehingga tidak mudah terjadi kepunahan meskipun digunakan terus – menerus, adanya kesamaan genetik dan biologis dengan manusia, relatif jinak, mudah disimpan didalam laboratorium dan harga relatif murah ⁷.

Dari hasil pengujian toksisitas akut ekstrak kunyit putih (*Curcuma zedoaria*) yang dilakukan kepada tikus putih (*Rattus norvegicus*), dengan dosis mulai dari 250 mg/kgBB - 2000 mg/kgBB tidak dijumpai gejala toksisitas maupun kematian pada tikus putih (*Rattus norvegicus*). Bila dalam dosis yang paling tinggi ternyata tidak ditemukan adanya kematian pada hewan uji coba, maka jumlah dosis tertinggi yang dinyatakan adalah sebagai LD50 semu dalam ekstrak kunyit putih yaitu > 2000mg/kgBB.

Toksisitas dapat terjadi bergantung pada jumlah zat toksik yang masuk terdapat kedalam

tubuh serta seberapa lama tubuh terpapar dengan zat toksik tersebut. Zat toksik yang masuk kedalam tubuh dapat menyebabkan gangguan pada organ tubuh dimana pada pemeriksaan histopatologi akan ditemukan gambaran berupa nekrosis, edema dan sel yang mengalami peradangan.⁶

Nekrosis merupakan kematian jaringan atau sel yang akan terjadi tahap korioreksis, kariolisis, lebih padat atau piknosis pada sel intinya. Pankreas dapat mengalami nekrosis dikarenakan oleh beberapa hal yaitu obat, toksik, trauma mekanik, kurangnya suplai darah, inervasi saraf yang tidak ada dan sinar radioaktif⁸.

Edema dapat disebabkan oleh produksi TNF- α yang akan menyebabkan inflamasi. Proses edema dapat terjadi karena adanya gangguan dalam pemompaan ion, khususnya dalam pemompaan Na⁺/K⁺ ATPase yang dapat menyebabkan ion Na⁺ tidak mampu meninggalkan sel, menyebabkan konsentrasi dari ion Na⁺ dalam intrasel akan meningkat dan mengakibatkan terjadinya edema⁹.

Peradangan dapat memicu terjadinya serangkaian proses untuk memperbaiki dan mengganti jaringan yang rusak. Peradangan berfungsi dalam menghancurkan, mengencerkan atau membatasi agen yang merugikan. Mikroorganisme seperti virus, bakteri, jamur, protozoa cacing serta non mikroorganisme seperti bahan kimia, suhu yang terlalu ekstrim, zat toksik, terjadinya trauma, pembedahan lainnya merupakan penyebab terjadi peradangan¹⁰.

Dari gambaran histopatologi yang dilakukan dengan ekstrak kunyit putih pada pankreas tikus putih, gambaran dikelompokkan menjadi 6 perlakuan yang masing – masing perlakuan diinduksi oleh ekstrak kunyit putih dengan dosis 250mg/kgBB, dosis 500mg/kgBB, dosis 750mg/kgBB, dosis 2000mg/kgBB, pemberian NaCMC dan aquades yang telah diberi pewarnaan Haematoxylin Eosin dan dilihat dengan mikroskop elektron dengan perbesaran

400 kali tidak menunjukkan adanya perubahan pada histopatologi baik berupa nekrosis, edema dan sel yang mengalami peradangan. Hasil yang didapatkan menunjukkan bahwa pada pemberian ekstrak kunyit putih (*Curcuma zedoaria*) tidak terdapat adanya kelainan histopatologi pada pankreas tikus putih meskipun dengan pemberian dosis tertinggi yaitu 2000mg/kgBB.

Pada penelitian ini terdapat keterbatasan berupa analisis gambaran histopatologi pankreas hanya berupa semi kuantitatif dan belum mencapai analisis kuantitatif, serta tidak dilakukan pengujian mengenai fitokimia dari ekstrak kunyit putih (*Curcuma zedoaria*).

Dari hasil penelitian dapat diinterpretasikan bahwa tujuan dalam penelitian ini sudah tercapai dimana tidak ditemukan adanya gejala toksisitas dan kematian serta gambaran histopatologi pankreas tampak normal karena tidak adanya nekrosis, edema dan sel yang mengalami peradangan oleh karena itu tidak digunakan uji statistik dengan program SPSS. Dengan demikian, penggunaan klinis ekstrak kunyit putih terhadap dosis akut dapat digunakan sebagai alternatif pengobatan karena tidak ada toksisitas bagi organ pankreas.

5. Kesimpulan

Pada penelitian serta pembahasan dapat diketahui bahwa Uji toksisitas akut ekstrak kunyit putih (*Curcuma zedoaria*) terhadap tikus putih (*Rattus norvegicus*) tidak terjadi toksisitas dan tidak menimbulkan kematian pada tikus putih. Kemudian dari hasil uji histopatologi terhadap organ pankreas didapatkan bahwa tidak ada sel pankreas yang mengalami nekrosis, edema dan radang dengan memberikan ekstrak kunyit putih dengan variasi dosis 250, 500, 750 serta 2000 mg/kgBB.

Peneliti menyadari masih terdapat kekurangan dalam penelitian ini sehingga diharapkan dapat melakukan penelitian lanjutan dengan dosis yang sama untuk mengetahui efek

uji toksisitas kronik terhadap pankreas dan dilakukan pengukuran senyawa aktif yang menandakan ada tidaknya kerusakan pada sel pankreas dengan menilai kadar enzim amilase, enzim lipase dan enzim proteolitik pada pankreas.

Daftar Pustaka

1. Ahmed Hamdi OA, Syed Abdul Rahman SN, Awang K, Abdul Wahab N, Looi CY, Thomas NF, dkk. Cytotoxic constituents from the rhizomes of curcuma zedoaria. *Scientific World Journal*. 2014;2014.
2. Hermawati CM, Sitiswi AJ, Jannah SN. Studi Histologi Pankreas Tikus Putih (*Rattus norvegicus* L.) setelah Pemberian Cuka dari Kulit Nanas (*Ananas comosus* L. Merr). *Journal Pro-Life Volume*. 2020;7(1):61–70.
3. JIMKesmas Jurnal Ilmiah Mahasiswa Kesehatan Masyarakat Jurnal Ilmiah Mahasiswa Kesehatan Jimk, Asthariq Miftah Asthariq M, Tiara Dita B, Maya Wardhani F. Efek Ekstrak Curcuma Zedoaria terhadap Gula Darah dengan Model Tikus Diabetes Tipe 2. Vol. 5, Oktober. 2020.
4. Madihah et al. Kadar Glukosa Darah dan Gambaran Histologis Pankreas Mencit (*Mus musculus* L.) yang Diinduksi Aloksan Setelah Perlakuan Ekstrak Rimpang Temu Mangga (*Curcuma mangga* Val.). 2016;20:64–8.
5. Sherwood L. Fisiologi Manusia.
6. Olahraga dan Kesehatan F, Negeri Gorontalo U. UJI TOKSISITAS AKUT YANG DIUKUR DENGAN PENENTUAN LD50 EKSTRAK ETANOL BUNGA CENGKEH (*Syzygium aromaticum* L.) TERHADAP MENCIT (*Mus musculus*) MENGGUNAKAN METODE THOMPSON-WEIL.
7. Frianto F, Fajriaty I, Riza H. EVALUASI FAKTOR YANG MEMPENGARUHI JUMLAH PERKAWINAN TIKUS PUTIH (*Rattus norvegicus*) SECARA KUALITATIF.
8. Gusti Bagus Sathya Dharma I, Ketut Berata I, Program Profesi Kedokteran Hewan M. Studi Histopatologi Pankreas Tikus Putih (*Rattus Novergicus*) yang Diberi Deksametason dan Suplementasi Vitamin E. *Indonesia Medicus Veterinus* Juni. 2015;4(3):257–66.
9. Rosiana E, Ade Fidiawati W. Gambaran Histopatologi Pankreas Tikus Putih (*Rattus norvegicus*) Pasca Perlakuan Iskemia-Reperfusi Ginjal.
10. Oktaviandari PR, Sudira IW, Berata IK. Infiltrasi Sel-sel Radang pada Histopatologi Usus Halus Ayam Kampung yang Diberikan Jamu Daun Ashitaba dan Divaksinasi Tetelo. *Indonesia Medicus Veterinus*. 2020 Sep 30;9(5):716–26.